

## **APLICACIONES PRÁCTICAS DE LA RESONANCIA MAGNÉTICA EN CABALLOS**

Gabriel Manso Díaz

Servicio de Diagnóstico por Imagen  
Hospital Clínico Veterinario Complutense  
Facultad de Veterinaria. UCM  
[gmanso@vet.ucm.es](mailto:gmanso@vet.ucm.es)

### **Introducción:**

La resonancia magnética (RM) es una técnica de imagen no ionizante que permite valorar tanto estructuras óseas como tejidos blandos con gran precisión. Gracias a la obtención de imágenes tomográficas de la región de interés, no existe, como ocurre en la radiología, superposición de estructuras.

En los últimos años, se ha ido extendiendo de forma progresiva el uso de esta técnica en la clínica equina, de forma que en la actualidad su uso es rutinario para el diagnóstico de numerosas patologías. Debido a las dimensiones del caballo, se limita a la cabeza y extremidades.

### **Bases de la resonancia magnética:**

La física de la RM es extraordinariamente compleja. Sin embargo, el objetivo de esta comunicación no es profundizar en los fundamentos físicos, sino que es establecer las bases necesarias que permitan interpretar los hallazgos más frecuentes en la práctica clínica. Los elementos básicos de la RM son:

- **Imán:** genera un campo magnético de gran intensidad, que se mide en Teslas (T). De esta forma, la potencia de los equipos queda determinada en función de la intensidad de su campo magnético. Así se puede hablar de RM de bajo campo (0,1-0,6 T) o de alto campo (>0,6 T).
- **Antena de radiofrecuencia:** se acopla a la región anatómica a estudiar, es la encargada de recibir la señal del paciente. Cuanto mejor se ajuste a la zona a estudiar, mayor intensidad de señal recibirá.

### *Formación de la imagen:*

Conviene recordar que los núcleos de los átomos de hidrógeno (H+) se encuentran girando continuamente en su propio eje en condiciones normales, creando un pequeño campo magnético (momento magnético).

Una vez que el caballo se introduce en el equipo de RM, queda sometido al campo magnético que genera el imán. De esta forma los núcleos de hidrógeno que se encontraban girando en su propio eje organizados al azar, intentan alinear su eje de giro con el del campo magnético del equipo (precesión).

Estos átomos de hidrógeno se pueden excitar de forma selectiva mediante la transmisión de ondas de radiofrecuencia de una determinada frecuencia. Esta

excitación provoca un desplazamiento, con respecto a la dirección del campo magnético principal, del eje de giro de los núcleos de hidrógeno. Durante la excitación, el giro de los núcleos de hidrógeno se sincroniza. Una vez que se detiene esta excitación, los átomos de hidrógeno empiezan a relajarse al estado previo de alineamiento con el campo magnético principal. Este proceso de relajación libera energía de radiofrecuencia que es recogida por la antena de radiofrecuencia, que tiene una función similar a una antena de radio.

Para organizar toda esta información retorno (señal) en una imagen durante la adquisición, se repite el proceso de excitación varias veces. De esta manera se obtienen los datos suficientes para construir una imagen en dos dimensiones.

La intensidad señal de RM se representa en una escala que va del negro (hipointenso) al blanco (hiperintenso), siendo el negro la ausencia de señal. La velocidad de relajación de los átomos de hidrógeno depende fundamentalmente de su estado molecular y del tejido en el que se encuentren. Es decir, la velocidad de relajación de un átomo de hidrógeno que se encuentra en la materia gris de un cerebro normal es completamente diferente a la del átomo que se encuentra en un tumor cerebral en la misma localización. Por tanto, esta diferencia en la relajación es la base del contraste entre los tejidos, es decir, es lo que permite diferenciar diferentes tipos de tejidos o un tejido sano de uno alterado.

#### *Tipos de secuencias:*

Un estudio de RM se compone de varias secuencias orientadas en diferentes planos con el objetivo de localizar y caracterizar las lesiones. La apariencia de cada tejido varía en función de la secuencia elegida. Las secuencias pueden ser de dos tipos: eco de gradiente (GE) o eco de espín (SE). En general, las secuencias más utilizadas son las siguientes:

- T1: las imágenes potenciadas en T1 presentan un buen contraste entre los diferentes tejidos, por lo que resultan de gran utilidad para valorar la anatomía de la región a estudiar. La figura 1 muestra cómo se comportan los tejidos en esta secuencia.

Suelen utilizarse para valorar cómo se comportan las lesiones al administrar un contraste (gadolinio). Para ello se comparan las mismas imágenes antes y después de la administración del medio de contraste. Generalmente para el estudio del sistema musculoesquelético no suele usarse contraste.

- T2: presenta gran sensibilidad para la detección de las lesiones, estas suelen ser hiperintensas en T2, salvo excepciones (melanina). La figura 1 muestra cómo se comportan los tejidos en esta secuencia.

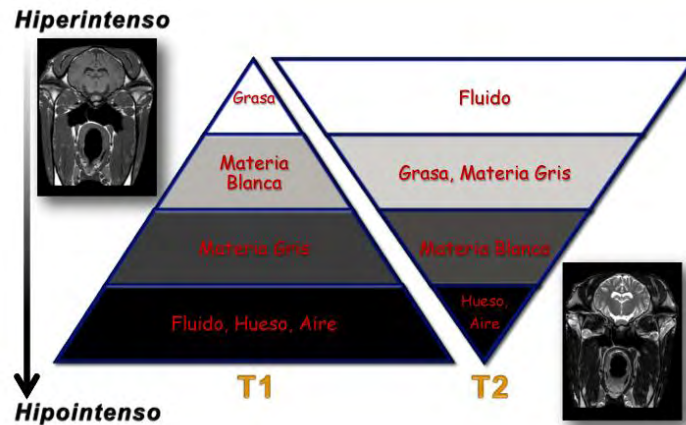


Figura 1

Otras secuencias:

- T2\*: se comporta como una secuencia T2 salvo que las zonas con un campo magnético no homogéneo (focos de mineralización o de hemorragia) aparecerán como zonas de vacío de señal (oscuras).
- FLAIR (*Fluid Attenuated Inversion Recovery*): se comporta como una secuencia T2 salvo que la señal del líquido (líquido cefalorraquídeo, articular, orina...) es suprimida, apareciendo hipointenso. De gran utilidad para el estudio del encéfalo.
- STIR (*Short Tau Inversion Recovery*): se comporta como una secuencia T2 salvo que la señal de la grasa es suprimida, apareciendo hipointensa. Esta secuencia resulta muy útil en caso de lesiones sutiles a nivel de la cavidad medular ósea.

Los tejidos con un bajo número de protones no podrán generar señal, y por lo tanto, aparecerán hipointensos (oscuros) en todas las secuencias. Cabe destacar los siguientes:

- Hueso cortical.
- Ligamentos y tendones normales.
- Cartílago no articular (meniscos).
- Áreas de esclerosis ósea madura.
- Pared del casco.

*Planos:*

La RM se basa en la obtención de imágenes tomográficas, y para ello los cortes deben de orientarse en un determinado plano del espacio. De forma que se pueden obtener las imágenes no sólo en los tres planos estándar (transversal, sagital y dorsal), sino también en cualquier plano del espacio. Esto resulta de gran utilidad en determinadas condiciones, como por ejemplo para valorar los ligamentos colaterales de la articulación interfalángica distal, en este caso los cortes se orientarían paralelos a la

palma del casco. En la siguiente figura se muestran las imágenes correspondientes a cada uno de los tres planos estándar en la cabeza y el casco.

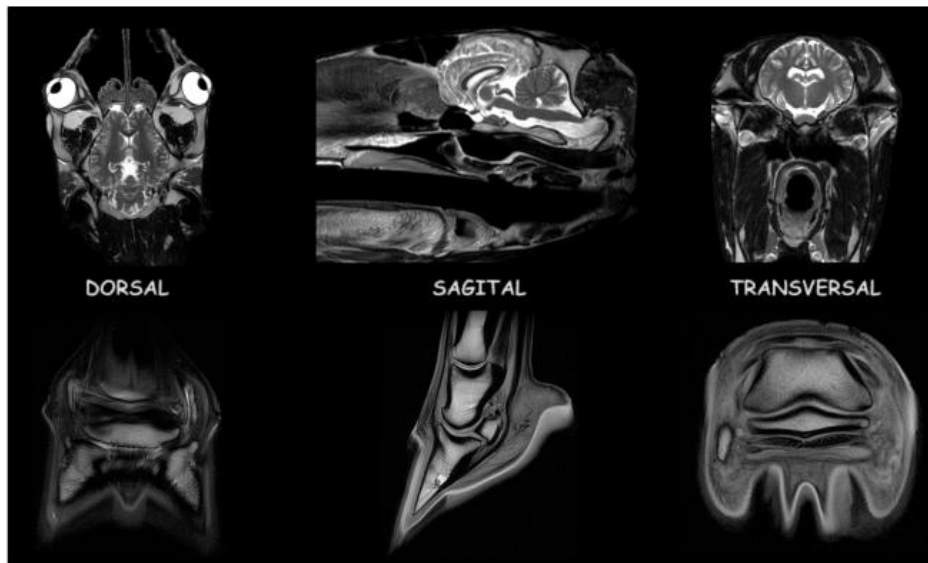


Figura 2

#### Principios básicos de interpretación:

- Las imágenes más bonitas no son necesariamente las más útiles. El objetivo es obtener imágenes con un buen contraste entre el tejido normal y el lesionado.
- Es fundamental el conocimiento de la anatomía normal y de las variaciones anatómicas más frecuentes. En el caso concreto de la RM, es necesario una buena base de anatomía seccional.
- Los hallazgos de RM deben de ser correlacionados con la historia clínica del caballo. Debido a la gran sensibilidad de esta técnica, en muchas ocasiones se observan cambios de dudosa significación clínica.
- Una lesión no puede ser confirmada como tal si no se visualiza en otras secuencias y/o planos diferentes.
- La adquisición de las secuencias se realiza de forma consecutiva. Existe un límite en el número de secuencias que se pueden adquirir, debido al confort del caballo (cuando se realiza en estación) o al tiempo de anestesia (cuando se hace bajo anestesia general).
- Por lo general, los tejidos lesionados presentan un mayor contenido en agua libre que el tejido sano. Esto se traduce en un aumento de la intensidad de señal en las secuencias potenciadas en T2 y una reducción de la intensidad de señal en las secuencias potenciadas en T1. Es decir, suelen ser hiperintensas en T2 e hipointensas en T1.

**Aplicaciones clínicas de la RM en el caballo:**

Como se ha comentado al inicio, debido a las dimensiones de los caballos adultos, tan sólo es posible valorar mediante RM la cabeza, la porción rostral del cuello y las extremidades. El estudio de las extremidades depende de las limitaciones del equipo que se use, si bien generalmente se usa en la extremidad distal (menudillo y casco), está descrito su uso en el carpo, el corvejón o, en algunos casos, hasta la babilla.

Se ha desarrollado un equipo que permite llevar a cabo la RM con el caballo en estación, únicamente para estudiar las extremidades. La gran limitación de estos equipos son los artefactos por movimiento.

*RM de la cabeza:*

Las limitaciones que presenta la radiología para la evaluación de la cabeza del caballo, debido a su gran complejidad anatómica y la superposición de un elevado número de estructuras, hace que el uso de técnicas de imagen avanzadas, como son la tomografía computerizada (TC) y la RM, sean de gran ayuda diagnóstica. Aunque la resolución espacial que aportan la radiología y la TC son superiores que la RM, la gran resolución y contraste entre tejidos que posee la RM ofrece una información más detallada de los tejidos blandos y estructuras óseas de la cabeza y permite la detección de lesiones que no se verían con otras modalidades.

Las aplicaciones de la RM en la cabeza pueden dividirse en:

- **Encéfalo:** la RM es la técnica de elección para la valoración del sistema nervioso gracias a su gran contraste de tejidos blandos. Se ha descrito su uso en el diagnóstico malformaciones congénitas, abscesos, colesteatomas, procesos inflamatorios, encefalopatías tóxicas, hemorragias, fracturas y tumores.
- **Cavidad nasal y senos paranasales:** en casos de sinusitis y alteraciones de raíces dentarias, la RM resulta de gran utilidad para valorar el grado de afectación de los senos paranasales, siendo especialmente útil en la planificación quirúrgica. Además, permite determinar el grado de invasión y destrucción de estructuras en casos de masas, ofreciendo un diagnóstico y pronóstico más preciso.
- **Faringe, laringe y bolsas gútricas:** aunque estas regiones pueden ser estudiadas fácilmente mediante endoscopia, la RM ofrece una imagen global de esta zona en múltiples planos. Es especialmente útil en casos de masas perilaríngeas, lesiones quísticas en la porción dorsal de la faringe o en casos de osteoartropatías témporo-hioideas.
- **Órbita:** la RM es de gran utilidad en la patología periorbitaria, pues permite valorar la presencia de abscesos, tumores, cuerpos extraños o alteraciones inflamatorias. Además aporta información precisa sobre las dimensiones y el grado de invasión local de masas y tumores.

### *RM musculoesquelética:*

La RM está indicada cuando se ha localizado el sitio de la lesión, pero no se ha podido obtener un diagnóstico concluyente con otras técnicas de imagen. En los casos en los que se han identificado la lesión mediante otras técnicas, pero ésta no es suficiente para explicar el grado de cojera o se precisa un diagnóstico más preciso, la RM estaría también justificada. Es especialmente útil para el estudio del casco, pues en esta región la ecografía aporta una información muy limitada de los tejidos blandos.

Gracias a que aporta información muy precisa tanto del hueso como de los tejidos blandos, la RM es la técnica de imagen más indicada para el estudio del sistema musculoesquelético. El diagnóstico ecográfico de las patologías ligamentosas y tendinosas es cada vez más preciso, lo cual limita el uso de la RM en la región metacarpiana, metatarsiana y de la cuartilla al estudio de los puntos de inserción de ligamentos y tendones.

Es necesario conocer las limitaciones que presenta la RM, tanto desde un punto de vista económico (debido al elevado coste de los estudios), como técnico (en muchas ocasiones requieren anestesia general). Para entender cuándo está realmente indicado su realización.

Las aplicaciones de la RM en el aparato locomotor pueden dividirse en:

- **Hueso:** en este apartado el uso de secuencias de saturación grasa, como es el caso del STIR, permiten delimitar lesiones a nivel óseo y distinguirlas del hueso normal. Debido a que la médula ósea se compone fundamentalmente de tejido graso, el STIR anularía esta señal y sólo mostraría la señal generada por alteraciones tales como edema óseo, inflamación, necrosis, fibrosis o contusión ósea.

La RM es muy sensible a cambios en la densidad del hueso, permitiendo el diagnóstico de áreas de esclerosis, osteolisis, quistes subcondrales, líneas de fractura o fracturas de estrés. Gracias a la naturaleza tomográfica de sus imágenes, muestra con gran precisión pequeños sobrecrecimientos óseos como osteofitos o entesofitos.

- **Articulaciones:** esta técnica, al igual que la artroscopia, permite valorar el estado del cartílago articular. Sin embargo, presenta dos ventajas, en primer lugar no es invasiva, y en segundo lugar, permite visualizar el hueso subcondral. Por tanto, es muy útil para la detección de lesiones articulares.

Además, en un reciente artículo se ha demostrado que la RM es muy superior a la radiología en la detección de cambios óseos para el diagnóstico precoz de artritis sépticas en potros y caballos adultos. Tiene un gran valor diagnóstico en la detección de distensión en las cavidades sinoviales (vainas tendinosas, bursas o cavidades articulares). Ya que permite valorar no sólo su tamaño, sino también el grosor de sus paredes o el tipo de fluido que contiene.

- **Tendones y ligamentos:** muestra pequeñas lesiones, tanto agudas como crónicas, a nivel de ligamentos y tendones. Éstas suelen aparecer con una alta

intensidad de señal tanto en las secuencias potenciadas en T1 como en T2, es decir, son hiperintensas (brillantes).

Pueden observarse lesiones a nivel del origen o la inserción de ligamentos y tendones, como la formación de entesofitos, reacciones endóxicas, o lesiones quísticas.

#### **Bibliografía de interés:**

- Dyson, S.J. (2007) Magnetic Resonance Imaging. *Clin. Tech. Equine Pract.* **6**,1-102.
- Ferrell, E.A, Gavin, P.R., Tucker, R.L., Sellon, D.C., Hines, M.T. (2002) Magnetic resonance for evaluation of neurologic disease in 12 horses. *Vet. Radiol. Ultrasound.* **43**,510–516.
- Murray, R.C. (2011) Equine MRI, 1st ed., Willey-Blackwell, West Sussex.
- Murray, R.C., Dyson, S.J. (2011) Magnetic Resonance Imaging. In: Diagnosis and Management of Lameness in the Horse, 2nd ed., Eds: M. K. Ross, S. J. Dyson, Elsevier Saunders, Missouri. pp 239-245.
- Tidwell, A.S. (2007) Principles of Computed Tomography and Magnetic Resonance Imaging. In: Textbook of Veterinary Diagnostic Radiology, 5th ed., Ed: D. E. Thrall, Elsevier Saunders, Missouri. pp 50-77.