

ECOGRAFÍA : HERRAMIENTA PARA EL ORDENAMIENTO PRODUCTIVO DE LA MAJADA

Noticias y Comentarios

OCTUBRE DE 2009
ISSN N° 0327-3059

N° 450

Introducción

La ultrasonografía o ecografía es utilizada por los veterinarios dedicados a la producción animal para determinar el resultado de los procesos reproductivos propios de los sistemas de cría. Pueden diagnosticarse por este método la gestación temprana, el número de fetos y bajo ciertas condiciones, el sexo de los mismos. Sus comienzos se remontan a los años 80, época en que se comienza a utilizar en la especie equina para extenderse posteriormente a los bovinos, ovinos, porcinos, caprinos, etc.

En reproducción bovina, los veterinarios la utilizan en mayor medida para comprobar gestaciones tempranas (a partir del día 30) resultantes de programas de IA y el examen de los ovarios para determinar anestro en vacas con cría al pie o para seleccionar animales que, por la actividad ovárica que presentan (ciclantes), puedan ser incluidos en protocolos de sincronización de celos.

La utilización de esta técnica, potencia la capacidad diagnóstica del veterinario y no compite con las prácticas habituales, como el diagnóstico de preñez por palpación, práctica difundida masivamente por su practicidad, contribución a la organización y manejo del rodeo.

En ovinos, en cambio, la ecografía tiene suma importancia diagnóstica debido a que no existe un método como la palpación rectal para el diagnóstico seguro y precoz de gestación. Sumado a esto, una característica propia de los ovinos es que pueden presentar gestaciones múltiples (mellizos, trillizos), que solo pueden ser identificadas por este método.

La intención de la presente publicación es brindar a productores y profesionales información acerca de la técnica, las condiciones en que pueden realizarse los diagnósticos por ultrasonografía y el aporte que

pueden realizar a las toma de decisiones acerca del manejo nutricional de la majada.

La técnica

El mecanismo que utilizan los equipos de ultrasonografía (ecógrafos) es la emisión de ondas de sonido de alta frecuencia, producto de la estimulación eléctrica de cristales especiales que se encuentran en el transductor (porción lectora del equipo) que a partir de tomar contacto con los tejidos de diferente densidades penetran, se absorben y rebotan. Estas ondas que rebotan, son devueltas a los cristales del transductor que los transforma en imagen que se visualiza en tiempo real en la pantalla del ecógrafo. La imagen formada es de dos dimensiones (alto y ancho) y en blanco y negro. Los tejidos más duros (muy ecogénicos) como el hueso se ven blanco brillante, los menos densos (tejidos varios) en una gama de grises y los líquidos (no ecogénicos) se ven de color negro.

Existen dos tipos de transductores o sondas que se adaptan al diagnóstico veterinario de campo en ovinos: el transrectal y el transabdominal. Comentaremos a continuación las características y los usos de cada uno.

Transrectal: este tipo de transductor debe ser introducido en la cavidad cercana a los órganos a explorar. En este caso, se realiza a través del recto mediante la ayuda de un vástago o aplicador (que actúa como guía) donde va incorporado el transductor (Figura 1). Previamente a la introducción en el recto se lo lubrica con un gel neutro para facilitar la maniobra y lograr una mejor imagen. Es recomendable el ayuno previo de los animales (al menos de 12 hs) ya que la presencia de materia fecal en el recto impide la correcta visualización. La imagen formada en la pantalla del ecógrafo es de forma rectangular.

El animal puede estar parado, sujeto por dos operarios o inmovilizado en un brete.

Ventajas:

Con este tipo de transductor se pueden determinar gestaciones muy tempranas (a partir de los 25 días de finalizado el servicio) y también gestaciones dobles. Es muy útil cuando necesitamos determinar lo más pronto posible, el resultado de la aplicación de una técnica reproductiva determinada (ej.: inseminación artificial) o refugar tempranamente aquellos animales que resulten vacíos luego del servicio y aplicar un manejo diferencial a las preñadas.

Desventajas:

Cuando la gestación es más avanzada (más de 50 días) el útero grávido comienza a descender y necesitaremos que la pared abdominal sea elevada para poder visualizar la totalidad del útero y el feto. En gestaciones de mayor edad el descenso del útero y el tamaño del feto impiden la el diagnóstico de gestaciones dobles. Este hecho limita la aplicación práctica de este tipo de transductores ya que el diagnóstico de mayor valor es sin duda el de la oveja con preñez doble.

Transabdominal: se realiza a través de la pared abdominal (Figura 2). El transductor se apoya por delante y por arriba de la glándula mamaria del lado derecho o el izquierdo, haciendo una ligera presión. Se utiliza gel neutro para lograr buen contacto e imagen. El animal puede estar en estación o sentado sobre sus miembros posteriores. Permite realizar un diagnóstico certero a partir de los 40 días posteriores al servicio.

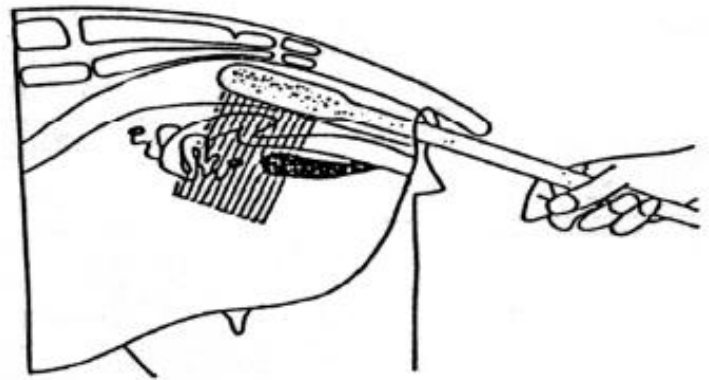
Ventajas:

Este transductor es el más indicado para la detección de gestaciones simples y dobles entre los 40 a 90 días de gestación. En este período los mellizos son más fácilmente identificables. En nuestra zona, en general, los servicios se realizan por períodos de 45 a 60 días.

Desventajas:

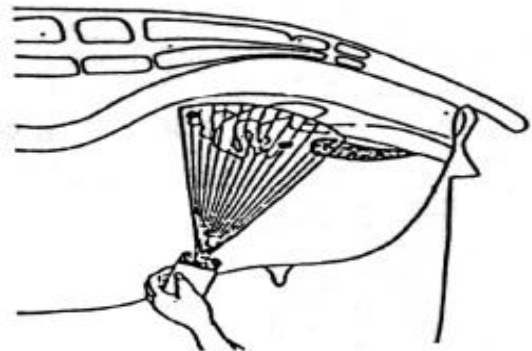
En preñeces menores a 40 días, el diagnóstico certero de gestación y la detección de mellizos es más difícil.

Figura 1. Representación esquemática de la exploración ecográfica transrectal.



Exploración transrectal

Figura 2. Representación esquemática de la exploración ecográfica transabdominal.



Exploración transabdominal

Aplicación práctica

Sin dudas, en la práctica de rutina, la ecografía transabdominal es el método de elección para diagnósticos de gestación y número de fetos. Es aconsejable que el período de servicio no se extienda más allá de los 45 días y realizar el diagnóstico a los 40 días de finalizado el mismo.

Si el operador cuenta con una sonda transrectal puede realizar un examen complementario a las ovejas que hayan resultado vacías ya que siempre puede existir alguna preñez fuera de término (robo) que no haya sido detectada en el primer diagnóstico.

Es importante remarcar que el diagnóstico de gestación que no está asociado a decisiones de manejo no tiene validez. El valor de esta práctica reside en brindar al productor la posibilidad de identificar y apartar aquellas ovejas que por sus requerimientos nutricionales requieran un manejo diferencial, como es el caso de las melliceras. En el caso de contar con la posibilidad de realizar más apartes, las preñeces simples (1 solo feto) se pueden dividir según el tamaño de gestación (grandes y chicas) con el objetivo de tener un mayor control en el momento de la parición.

Difusión de la técnica

Gracias al aporte de la Ley Ovina Nacional e INTA a través de investigadores y extensionistas la técnica se ha difundido para beneficio del sector. El aporte concreto fue la adquisición de un equipo y la capacitación de profesionales para la prestación de este servicio diagnóstico.

En el 2008 se realizó ecografía a más de 12.000 ovejas que se encuentran entre los campos participantes de la Red de Validación de Tecnología en ovinos y otras 12.000 fueron diagnosticadas fuera de esta Red (productores individuales que solicitaron el servicio). En el presente año, se estima que más de 30000 ovejas de la región fueron ecografiadas.

El mayor impacto de la técnica fue la identificación de las ovejas melliceras. Muchos productores brindan a esas ovejas un manejo nutricional diferencial (pasturas invernales, suplementación, bloques proteicos, etc.). En esta categoría, fue posible lograr porcentajes de señalada cercanos al 150%.

Conclusión

La ultrasonografía es una herramienta muy valiosa para el productor ovino, ya que permite tomar decisiones de manejo que van a repercutir favorablemente en el resultado productivo de la majada.

Bibliografía: Gardón, J.C. Aplicaciones del ultrasonido en la producción animal.

Agradecimientos: A la Coordinación de la Unidad Ejecutora Provincial de la Ley Ovina, a los extensionistas de la AER Curuzú Cuatiá y a los profesionales de la actividad privada por su aporte a la difusión de la técnica.

Actividad privada

Méd. Vet. Rodrigo Ramírez Videla

EEA INTA Mercedes

Méd. Vet. Carlos Robson,

Méd. Vet. Domingo Emilio Aguilar y

Tec. Qco. Juan Manuel Benítez