

# NUEVAS TECNOLOGÍAS PARA OPTIMIZAR EL DESEMPEÑO REPRODUCTIVO DEL RODEO DE CRÍA

Méd. Vet. Roberto Carlos Robson, Ing. Agr. Roberto Vogel, Pto. Agrónomo Rufino Ceiser y Ing. Agr. Daniel Sampetro. 2005. E.E.A. INTA Mercedes, Corrientes. Noticias y Comentarios N° 400. ISSN N° 0327-3059. [www.produccion-animal.com.ar](http://www.produccion-animal.com.ar)

Volver a: [Ecografía y Ultrasonografía](#)

## INTRODUCCIÓN

Ultrasonografía o más comúnmente, ecografía, es una palabra que escuchamos cada vez más entre profesionales, técnicos y productores dedicados a la actividad pecuaria.

La ultrasonografía permite, por medio de la utilización de equipos llamados ecógrafos, visualizar con precisión a través de una pantalla, los tejidos vivos dentro del área que estemos estudiando, tanto en su estructura interna como externa, en forma rápida, segura y eficiente.

Algunas de las aplicaciones de la ecografía en reproducción animal son: la detección precoz de preñez (con un 100 % de efectividad alrededor del día 28 de gestación en bovinos), el seguimiento del desarrollo embrionario para detectar anomalías o la muerte fetal, el sexado del embrión entre los días 58 y 65 de gestación, patologías del tracto genital y el examen de los ovarios.

De esta forma, la ultrasonografía incrementa la capacidad del profesional para la evaluación de los órganos reproductivos.

Esta situación cobra fundamental importancia en actividades como la cría bovina, en donde es necesario maximizar todos los eventos relacionados a la reproducción. Uno de los pasos para lograr este objetivo es la correcta identificación de aquellos animales que por diversos motivos no se encuentran "cíclicos", es decir que no han reiniciado su actividad reproductiva, para el momento en que se inicia el servicio. Esta situación es muy común en vacas con cría al pié, categoría que es o al menos debería ser, la más numerosa en cualquier rodeo de cría.

## DESCRIPCIÓN Y FUNCIONAMIENTO DEL EQUIPO

Existe una gran variedad de equipos disponibles en el mercado con una amplia gama de formas, portabilidad y diseño, pero en general el mecanismo de funcionamiento es igual para todos los casos.

Los ecógrafos están compuestos por un transductor y una consola. El transductor es el encargado de emitir las ondas de ultrasonido, producidas por vibraciones de cristales especiales. Una vez emitidas, estas ondas viajan a través de los distintos tejidos y van perdiendo intensidad o se atenúan de acuerdo a la densidad de los mismos. Los tejidos reflejan estas ondas (eco) que son recibidas luego por los mismos cristales del transductor, convertidas a corriente eléctrica y posteriormente visualizadas en la pantalla del equipo. El eco es reflejado como puntos de diferentes tonos de gris; de esta manera, la imagen que veremos será en "blanco y negro".

Los líquidos al ser atravesados por las ondas no producen ningún eco y por eso en el monitor son observados como manchas negras, mientras que los tejidos aparecen de color gris y los huesos de color blanco.

El menor tamaño de estructura que puede ser observada y la claridad de la imagen están en función del poder de resolución del transductor utilizado y de la calidad de la máquina o consola. Transductores de alta frecuencia como los de 5MHz o 7,5 Mhz tienen mayor resolución por lo que producen imágenes con mayor detalle, mientras que transductores de baja frecuencia como los de 3,5 MHz producen imágenes con menor detalle. Por ejemplo, si utilizamos un transductor de 5MHz para revisar el tracto reproductivo, podremos visualizar estructuras de 4 a 5 mm presentes en el ovario. En cambio si utilizamos uno de 7,5 MHz podremos visualizar y contar estructuras a partir de los 2 a 3 mm. Es necesario mencionar que la calidad de la imagen producida no solo depende de las características del equipo sino también de la habilidad del técnico para producirlas.

En general, ecógrafos equipados con transductores de 5 o 7,5 MHz se utilizan en forma transrectal, es decir el transductor debe ser introducido con la mano en el recto del animal.

## DIAGNÓSTICO DEL ESTADO FISIOLÓGICO

Teniendo en cuenta que la ecografía permite el examen y la evaluación de los ovarios, podremos, mediante el uso de esta herramienta, diagnosticar con mucha certeza el estado de ciclicidad o anestro en vacas con cría al pie al momento del servicio.

Este diagnóstico se basa en la observación de una estructura denominada cuerpo lúteo, que se forma luego de la ovulación. Este comienza a ser visible con nitidez desde el tercer día pos ovulación y persiste durante todo el ciclo estral. Teniendo en cuenta que luego del parto la primera ovulación indicaría el retorno a la actividad sexual cíclica, podemos asumir que la presencia de un cuerpo lúteo en cualquiera de los ovarios indicaría que el animal está ciclando y por lo tanto con posibilidades de adquirir sin problemas una nueva gestación en la etapa de servicio.

Por otra parte la posibilidad de realizar este diagnóstico, nos va a permitir identificar anticipadamente aquellos vientres que se encuentran en anestro, es decir aquellos que no han reanudado aún su actividad sexual e implementar en consecuencia algún manejo de la lactancia tendiente a corregir esta situación.

## ENSAYO DE CAMPO

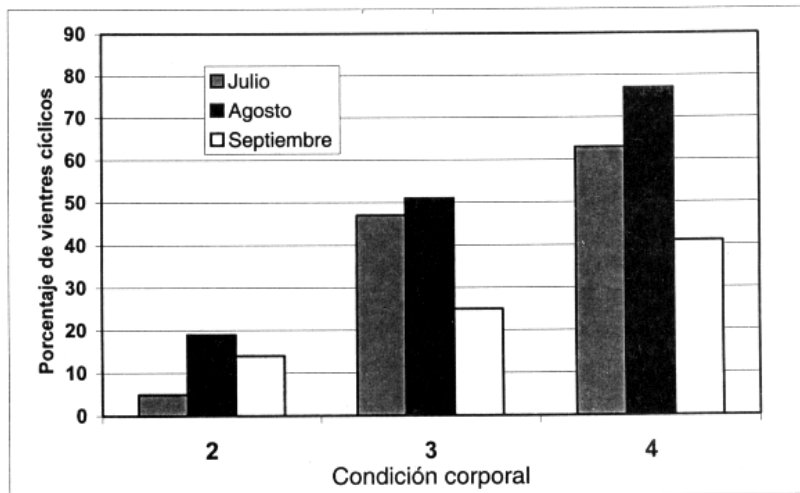
Teniendo en cuenta lo expuesto, se evaluó la factibilidad de realizar el diagnóstico de anestro mediante la utilización de la ultrasonografía asociado al uso de la condición corporal para definir el manejo de la lactancia a implementar sobre los vientres.

## METODOLOGÍA EMPLEADA Y RESULTADOS OBTENIDOS

Se utilizaron 276 vacas adultas con cría al pie, pertenecientes al rodeo de la E.E.A INTA Mercedes que habían parido durante los meses de Julio, Agosto y Septiembre del 2004. Se manejaron a una carga de 0,65 Ev/ha promedio y el servicio se realizó durante los meses de Octubre, Noviembre y Diciembre. El diagnóstico de ciclicidad se realizó en dos oportunidades: el 06/10/04 en aquellos vientres de aparición temprana (Julio) y el 11/11/04 en aquellos vientres de parición más tardía (Agosto - Septiembre). De esta manera todos los vientres evaluados tenían al menos 45 días o más de paridos al momento de realizarse el diagnóstico de ciclicidad. En el mismo momento de la ecografía, se evaluó la condición corporal a todos los animales.

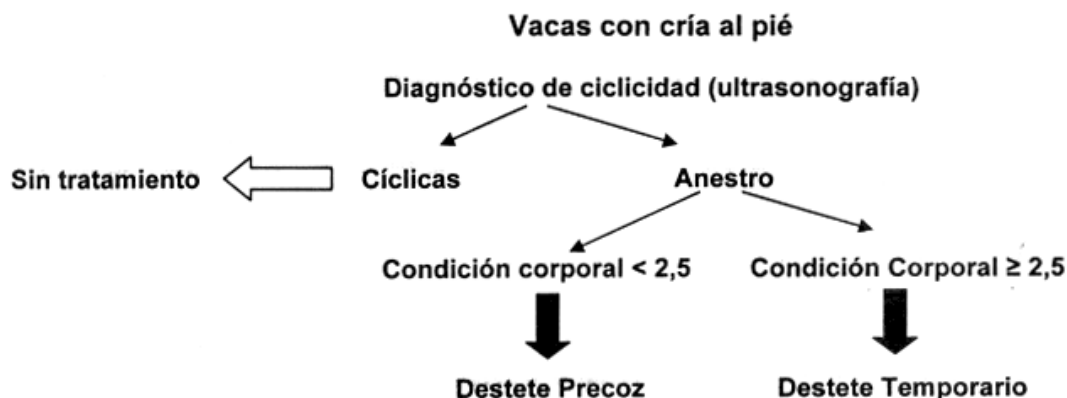Los porcentajes de ciclicidad según época de parición y condición corporal de los vientres se muestran en el Gráfico 1.

Gráfico 1: Porcentaje de vientres cíclicos según condición corporal y época de parición.



Como puede observarse el porcentaje de vientres cíclicos se incrementa cuando mejora el estado nutricional de los vientres. En vacas con muy buen estado corporal y paridas tempranamente es posible encontrar un alto porcentaje de animales ciclando (60 -70 %) en los primeros días de haberse iniciado el servicio. La baja proporción de animales cíclicos en vacas paridas en Septiembre, aún en buena condición corporal, podría explicarse por el menor tiempo posparto que tenían estos animales al momento de realizarse el diagnóstico.

El manejo de los animales luego de haberse realizado el diagnóstico fue el siguiente:



Todas las vacas parición "cola" (Septiembre) que resultaron en anestro fueron destetadas precozmente. Los resultados obtenidos luego de aplicarse los distintos manejos de la lactancia se muestran en el cuadro 1.

Cuadro 1: Número de animales, estado fisiológico y porcentajes de preñez obtenidos.

Categoría	Estado fisiológico	Manejo Lactancia	Nº	% Preñez
C/cría al pie	Cíclicas	---	116	95
	Anestro	Temporario	101	83
		Precoz	59	93
Total			276	90

### CONSIDERACIONES FINALES

- ◆ En vista de los resultados obtenidos, especialmente en vacas cíclicas, puede decirse que la ultrasonografía permitiría un diagnóstico certero, sencillo y no invasivo, de aquellos vientres que se encuentran ciclando y que producto de esta situación no deberían tener mayores inconvenientes en lograr muy buenos índices de preñez al momento del servicio.
- ◆ Una consideración similar podría hacerse para los vientres que se encuentran en anestro. Siendo esta nuestra categoría "problema" la correcta identificación y el manejo adecuado de estos animales es crucial para el éxito productivo de la empresa de cría.
- ◆ Si tenemos en cuenta que en vacas en buena condición corporal hay un porcentaje de animales en anestro, y que en vacas en baja condición corporal hay un pequeño porcentaje de animales ciclando, la utilización de este tipo de diagnóstico cobra fundamental importancia ya que elimina el error de enlatar o destetar precozmente terneros hijos de vacas que no necesitan ningún tratamiento.

En resumen, la utilización de la ultrasonografía como herramienta de diagnóstico de la ciclicidad asociado al uso de la condición corporal para definir el manejo de los vientres en anestro podría convertirse en una alternativa tecnológica muy promisoría para optimizar la eficiencia reproductiva del rodeo de cría.

Volver a: [Ecografía y Ultrasonografía](#)